

Síndrome de Glass causado por una nueva mutación del gen SATB2 en una niña de la República Dominicana: reporte del primer caso

Glass syndrome caused by a novel SATB2 mutation in a girl from the Dominican Republic: a case report

Massiel Carolina Morales González¹ • Madelyn Silverio Castillo²

Cómo citar: Morales González MC, Silverio Castillo M. Síndrome de Glass causado por una nueva mutación del gen SATB2 en una niña de la República Dominicana: reporte del primer caso. ADOPA. 2025;3(3):135-45. Disponible en: <https://adopa.pediatriadominicana.org/index.php/adopa/article/view/36>

Resumen

Introducción: el síndrome de Glass es una condición genética, poco frecuente descrita recientemente, caracterizada por un trastorno del neurodesarrollo, dismorfismo craneofacial y anomalías dentarias. Con escasas estadísticas a nivel mundial y una prevalencia aproximada de 1 en 30,000 a 40,000 nacidos vivos.

Objetivos: debido a la heterogeneidad fenotípica, los hallazgos físicos limitados y la falta de pruebas de laboratorio específicas, el síndrome de Glass puede ser difícil de identificar y suele frecuentemente confundirse con otros diagnósticos diferenciales. Por esta razón y su baja frecuencia, este estudio tiene como objetivo dar a conocer el primer caso registrado, confirmado con prueba molecular en la República Dominicana; promoviendo la importancia de la evaluación genética en la identificación y seguimiento de estos.

Método: presentamos el caso de una paciente femenina de 8 años, hija de padres no consanguíneos de origen dominicano, con historia de una dentición irregular, déficit del habla y trastorno del aprendizaje. Al examen físico: asimetría facial, nariz prominente, mala oclusión dentaria por apiñamiento dental severo, paladar alto y estrecho, borde del bermellón grueso

¹ Gerente Unidad de Genética. Hospital Infantil Dr. Robert Reid Cabral, Santo Domingo, República Dominicana. ORCID: 0009-0008-7833-1594 • E-mail: genomassiell@gmail.com

² Unidad de Genética. Hospital Infantil Dr. Robert Reid Cabral. ORCID: 0009-0005-6713-6935 • E-mail: maddysilver03@gmail.com

y surco naso-labial corto. Además de tórax asimétrico e hipoplásico con pectus excavatum e hiperlaxitud articular. Se detectó una variante probablemente patogénica heterocigótica en el exón 10 del gen SATB2 (c.1582del p. (Ser528Alafs*18) confirmando el diagnóstico de síndrome de Glass.

Conclusiones: la variante genética identificada en nuestra paciente es la primera reportada y clasificada como probablemente patogénica de acuerdo con las directrices del Colegio Americano de Genética y Genómica Médica para esta enfermedad.

Palabras clave: reporte de caso; trastorno neurodesarrollo; trastorno habla; anomalías dentarias; gen SATB2; síndrome de Glass.

Abstract

Introduction: Glass syndrome is a rare and recently described genetic condition characterized by a neurodevelopmental disorder, craniofacial dysmorphism and dental anomalies. With few statistics worldwide and an approximate prevalence of 1 in 30,000 to 40,000 live births.

Objectives: Due to phenotypic heterogeneity, limited physical findings, and lack of specific laboratory tests, Glass Syndrome can be difficult to identify and is frequently confused with other differential diagnoses. For this reason and its low frequency, this study aims to publicize the first recorded case, confirmed with molecular testing in the Dominican Republic; promoting the importance of genetic evaluation in the identification and monitoring of these.

Method: We present the case of an 8-year-old female patient, daughter of non-consanguineous parents of Dominican origin with a history of irregular dentition, speech deficit and learning disorder. On physical examination: facial asymmetry, prominent nose, dental malocclusion due to severe dental crowding, high and narrow palate, thick vermilion border and short nasolabial fold. In addition to asymmetric and hypoplastic chest with pectus excavatum and joint hypermobility. A probably heterozygous pathogenic variant was detected in exon 10 of the SATB2 gene (c.1582del p. (Ser528Alafs*18) confirming the diagnosis of Glass Syndrome.

Conclusions: The genetic variant identified in our patient is the first reported and classified as probably pathogenic according to the guidelines of the American College of Medical Genetics and Genomics for this disease.

Keywords: case report; neurodevelopmental disorder; speech disorder; dental anomalies; SATB2 gene; Glass syndrome.

Introducción

El síndrome de Glass también conocido como síndrome asociado al gen *SATB2* es un trastorno multisistémico, autosómico dominante causado por variantes patogénicas en el gen especial de la proteína de unión a secuencia 2 rica en AT (*SATB2*) (OMIM: 612313), el cual se encuentra ubicado en el cromosoma 2q33.1 y codifica una proteína implicada en la regulación de la expresión génica, desempeñando un papel crucial en el desarrollo del sistema nervioso y la formación del esqueleto facial. Se ha descrito, además, que este gen juega un papel importante en la diferenciación de osteoblastos, así como en el destino de las proyecciones neuronales en la neocorteza en desarrollo¹⁻³.

Se estima que la frecuencia del síndrome de Glass en individuos con discapacidad intelectual no diagnosticada ronda entre el 0.24 % al 0.3 %^{4,5}. Constituye un diagnóstico desafiante, para el que se ha adoptado un acrónimo para su abordaje: Trastornos de habla (S), anomalías del paladar (A), anomalías dentarias (T), comportamiento atípico, alteraciones esqueléticas y/o anomalías cerebrales (B); con edad de aparición inferior a los dos años⁶.

El síndrome de Glass se caracteriza por un compromiso significativo del desarrollo neurológico (particularmente en el habla), así como discapacidad intelectual de grado variable, problemas de comportamiento (agresividad, hiperactividad, conducta desorganizada, rasgos autistas) y anomalías craneofaciales. Las características fenotípicas específicas típicas pueden incluir: paladar arqueado y úvula bífida, nariz prominente, surco nasogeneano corto, así como micrognatia, y la forma o tamaño anormal de los incisivos centrales superiores. Anomalías esqueléticas con una densidad ósea baja, (deformidades del pectus, cifosis/lordosis y escoliosis) y restricción del crecimiento. A nivel ocular: estrabismo y otros errores de refracción; anomalías cardíacas y genitourinarias congénitas; así como epilepsia⁷.

Hasta el momento todos los casos descritos tienen retraso claro en el desarrollo o discapacidades intelectuales, incluyendo retrasos severos en el habla. En la infancia, los individuos afectados suelen experimentar hipotonía y dificultad para alimentarse⁸.

Caso clínico

Presentamos el caso de un paciente de género femenino de 8 años, hija de padres no consanguíneos de origen dominicano, quien es referida a consulta de genética clínica por odontopediatría por presentar una dentición irregular, déficit del habla y trastorno del aprendizaje. Dentro del diagnóstico diferencial se objetiva un trastorno del neurodesarrollo con anomalías dentarias.

Historia de la enfermedad actual

No hubo exposición a medicamentos ni a alcohol durante el embarazo y los antecedentes infecciosos maternos fueron negados. Nació vía cesárea por oligoamnios de causa desconocida a las 39 semanas de edad gestacional con un peso de 6 libras, en alojamiento conjunto.

No presentó retraso en los hitos del desarrollo motor. Los primeros dientes salieron a partir de los 6 meses de edad con incisivos centrales prominentes. Retraso del habla, inició a balbucear a partir de los 9 meses y primeras palabras a partir de los 10 meses. Se comunicaba por señas, ameritando terapias del lenguaje e inserción educación regular a partir de los 2 años, con escasos avances al respecto. A partir de los 4 años, se identifica maloclusión dental por apiñamiento severo, con seguimiento odontológico. Control de esfínter a los 5 años.

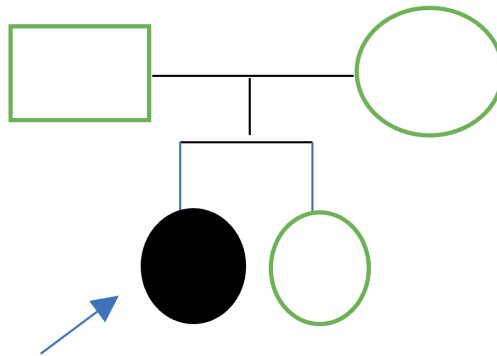
Actualmente no alfabetizada, cursa 1ero de básica; puede comer e ir al baño sola, pero todavía habla palabras monosilábicas y apenas puede comunicarse con los demás.

Historia de enfermedades pasadas

Procesos gripales a repetición. A la edad de 4 años se le realizó amigdalectomía más adenoidectomía por hipertrofia de adenoides. Fractura de codo derecho a la misma edad, que ameritó corrección quirúrgica.

Historia personal y familiar

Es la hija mayor de padres no consanguíneos, quien representa el primer caso diagnosticado en la familia.



Síndrome de Glass

Figura 1. Árbol genealógico de dos generaciones

Fuente: expediente clínico Hospital Infantil Dr. Robert Reid Cabral.

Nota: donde se evidencia progenitores sanos. El símbolo del círculo sombreado señalado con una flecha indica nuestra paciente (probando) afectada de síndrome de Glass, asociado a variante patogénica en gen *SATB2*.

Examen físico

En consistencia con otros casos publicados del síndrome asociado a *SATB2*, la paciente manifestaba una discapacidad intelectual; retraso en el desarrollo del habla y el lenguaje expresivo. Al examen físico presentaba un peso de 17.0 kg, una talla de 95.5 cm, lo que la ubica por debajo del percentil 3 tanto para el peso como para la talla y el perímetro cefálico era de 50.5 cm (rango normal). Evidenciaba crecimiento asimétrico con una estructura delgada, asimetría facial, nariz prominente, aumento del tamaño de las adenoides nasofaríngeas, maloclusión dentaria por apiñamiento dental severo, hiperplasia gingival, paladar alto y estrecho, borde del bermellón grueso, surco naso-labial corto. Tórax asimétrico e hipoplásico con pectus excavatum, clinodactilia del quinto dedo de la mano derecha, hiperlaxitud articular, sindactilia cutánea en los dedos de ambas manos (Figura 2).

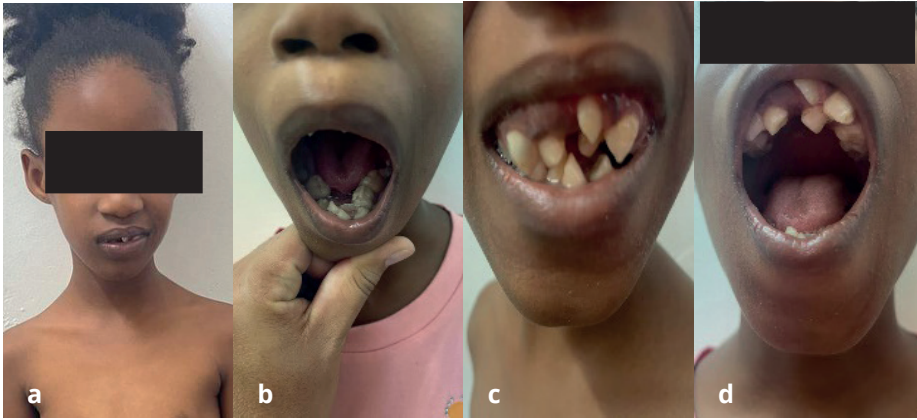


Figura 2. Rasgos faciales del paciente y forma y posición irregular de los dientes

Fuente: expediente clínico Hospital Infantil Dr. Robert Reid Cabral.

Nota. Figura 2a. Nótese la asimetría facial de predominio izquierdo. La niña muestra fisuras palpebrales inclinadas hacia abajo, pestañas largas y una nariz prominente con una punta ancha. Tiene micrognatia, un surco nasolabial corto y mala oclusión dentaria. Figuras 2b. 2c. 2d. Forma y posición irregular de los dientes, apiñamiento dental, hiperplasia de las encías, paladar alto y estrecho.

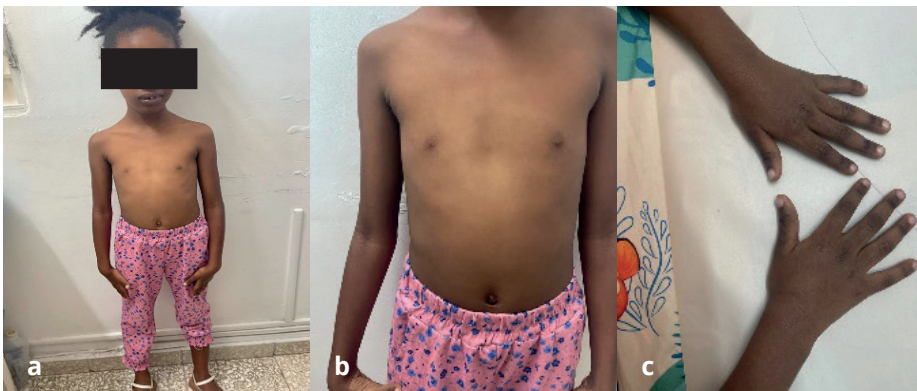

Figura 3. Crecimiento asimétrico con una estructura delgada

Fuente: expediente clínico Hospital Infantil Dr. Robert Reid Cabral.

Nota. Figura 3b. Tórax asimétrico con pectus excavatum. Figura 3c. Clinodactilia del quinto dedo de la mano derecha.

Estudios complementarios

Se realizaron los siguientes:

- Evaluación psicológica: deficiencia en el neurodesarrollo asociado a un trastorno del aprendizaje general focalizado, inatención y dificultad en la ejecución/funcionamiento.
- Potenciales evocados auditivos del tronco cerebral y timpanometría: con buen funcionamiento de las vías auditivas bilateral.
- Electroencefalograma en vigilia y sueño: sin actividad epiléptica.
- IRM de cráneo: sinusitis etmoidal, resto del estudio sin alteraciones en el parénquima cerebral.
- TAC de cráneo simple: sinusitis maxilar bilateral.
- Edad ósea retrasada.

Resultados estudio genético

Se realizó una secuenciación de exoma completo, donde fue identificada una variante clasificada como probablemente patogénica heterocigótica en el gen *SATB2* (c.1582del p. (Ser528Alafs*18), ubicada en el exón no. 10 (de 11); confirmando el diagnóstico genético de síndrome de Glass autosómico dominante. Esta es la primera variante reportada y clasificada como probablemente patogénica de acuerdo con las directrices del Colegio Americano de Genética y Genómica Médica.

Diagnóstico final

Síndrome de Glass.

Discusión

El diagnóstico de síndrome de Glass se establece con la identificación de variantes patogénicas en el gen SATB2, causadas por diversos mecanismos que incluyen deleciones y duplicaciones intragénica, deleciones contiguas, translocación con alteración genética secundaria y mutaciones puntuales. Para la confirmación molecular son de gran utilidad las técnicas de secuenciación de nueva generación (NGS)⁹. En nuestra paciente se identificó una variante por corrimiento en el marco de lectura asociada a deleción intragénica en SATB2, lo que confirma diagnóstico genético de síndrome de Glass e incluye un espectro de manifestaciones clínicas con trastorno del neurodesarrollo y multisistémico que abarca retraso del lenguaje expresivo, discapacidad intelectual, anomalías craneofaciales, dentarias y/o palatinas, esqueléticas, de comportamiento, genitourinarias y cardiovasculares.

Se trata de una enfermedad con transmisión monogénica, autosómica dominante; por lo que puede afectar ambos sexos en igual proporción, no salta generaciones en el pedigrée familiar y con un riesgo de recurrencia familiar de un 50 % en cada embarazo, para la descendencia de los afectados. En la paciente presentada no existen antecedentes familiares, por lo que pudiera tratarse como en la mayoría de los casos publicados en la literatura de una mutación de Novo. Para la confirmación de esto se recomienda dentro del asesoramiento genético el estudio de los padres, sobre todo en aquellos con intención reproductiva; como así también el diagnóstico genético preimplantacional y/o prenatal para los casos confirmados.

La presentación inicial de los pacientes suele ser el trastorno del neurodesarrollo durante los primeros dos años de vida, asociado o no con hipotonía neonatal y trastornos de alimentación. En el caso presentado la primera señal de alerta fue el retraso del habla, siendo el motivo inicial para evaluación neurológica, inserción escolar y terapias dirigidas.

Es una condición dentro de las conocidas como enfermedades raras o poco frecuentes y su diagnóstico suele ser muy complejo y poco establecido; confundándose con otros tantos que incluyen las manifestaciones clínicas asociadas, entre estos el síndrome de KBG.

Debe sospecharse en pacientes con trastornos del neurodesarrollo, discapacidad intelectual y anomalías dentarias. El manejo implica un enfoque multidisciplinario, sintomático, que puede incluir atención pediátrica, nutricional, genética, neurológica, odontológica, terapia del habla, ocupacional, aprendizaje, conductual, ortopedia, entre otros.

Conclusiones

Hasta el momento, este estudio representa el primer caso documentado de un paciente identificado como síndrome de Glass o síndrome asociado a *SATB2* en la República Dominicana. Una condición con amplia heterogeneidad fenotípica, por lo que la expresividad variable en su presentación clínica y la carencia de pruebas de laboratorios específicas limita su diagnóstico.

Este estudio permite el conocimiento de esta condición genética en el país y su correlación genotipo-fenotipo. Promoviendo a la sospecha clínica del mismo en pacientes con discapacidad intelectual, trastorno del habla y anomalías dentarias. Como así también la importancia de la evaluación genética y la aplicación de pruebas moleculares en la confirmación diagnóstica en etapas tempranas, las intervenciones dirigidas y el riesgo de recurrencia familiar.

Consideraciones éticas

Se tomaron en cuenta los parámetros éticos básicos para los procesos de investigación científica: autonomía, beneficencia, no maleficencia y justicia.

Se cuenta con consentimiento informado de la madre por escrito para la publicación de este caso.

Financiación

La presente investigación carece de financiación alguna.

Conflicto de intereses

Los autores declaran que no poseen ningún conflicto de interés al respecto.

Referencias

1. Zarate YA, Steinraths M, Matthews A, Smith WE, Sun A, Wilson LC, Brain C, Allgove J, Jacobs B, Fish JL, Powell CM, Wasserman WW, van Karnebeek CD, Wakeling EL, Ma NS. Bone health and SATB2-associated syndrome. *Clin Genet*. 2018;93(3):588-94. doi: 10.1111/cge.13121.
2. Machado I, Navarro S, Picci P, Llombart-Bosch A. The utility of SATB2 immunohistochemical expression in distinguishing between osteosarcomas and their malignant bone tumor mimickers, such as Ewing sarcomas and chondrosarcomas. *Pathol Res Pract*. 2016;212(9):811-6. doi: 10.1016/j.prp.2016.06.012.
3. Bengani H, Handley M, Alvi M, Ibitoye R, Lees M, Lynch SA, Lam W, Fannemel M, Nordgren A, Malmgren H, Kvarnung M, Mehta S, McKee S, Whiteford M, Stewart F, Connell F, Clayton-Smith J, Mansour S, Mohammed S, Fryer A, Morton J; UK10K Consortium; Grozeva D, Asam T, Moore D, Sifrim A, McRae J, Hurles ME, Firth HV, Raymond FL, Kini U, Nellåker C, Ddd Study, FitzPatrick DR. Clinical and molecular consequences of disease-associated de novo mutations in SATB2. *Genet Med*. 2017;19(8):900-8. doi: 10.1038/gim.2016.211.
4. Zarate YA, Kalsner L, Basinger A, Jones JR, Li C, Szybowska M, Xu ZL, Vergano S, Caffrey AR, Gonzalez CV, Dubbs H, Zackai E, Millan F, Telegrafi A, Baskin B, Person R, Fish JL, Everman DB. Genotype and phenotype in 12 additional individuals with SATB2-associated syndrome. *Clin Genet*. 2017;92(4):423-9. doi: 10.1111/cge.12982.
5. Zarate YA, Fish JL. SATB2-associated syndrome: Mechanisms, phenotype, and practical recommendations. *Am J Med Genet A*. 2017;173(2):327-37. doi: 10.1002/ajmg.a.38022.
6. Döcker D, Schubach M, Menzel M, Munz M, Spaich C, Biskup S, Bartholdi D. Further delineation of the SATB2 phenotype. *Eur J Hum Genet*. 2014;22(8):1034-9. doi: 10.1038/ejhg.2013.280.
7. Bissell S, Oliver C, Moss J, Heald M, Waite J, Crawford H, Kothari V, Rumbellow L, Walters G, Richards C. The behavioural phenotype of SATB2-associated syndrome: a within-group and cross-syndrome analysis. *J Neurodev Disord*. 2022;14(1):25. doi: 10.1186/s11689-022-09426-0.

8. Schwartz E, Wilkens A, Noon SE, Krantz ID, Wu Y. A de novo *SATB2* mutation in monozygotic twins with cleft palate, dental anomalies, and developmental delay. *Am J Med Genet A*. 2017;173(3):809-12. doi: 10.1002/ajmg.a.38071.
9. Grelet M, Mortreux J, Alazard E, Sigaudy S, Philip N, Missirian C. *SATB2*-associated syndrome: first report of a gonadal and somatic mosaicism for an intragenic copy number variation. *Clin Dysmorphol*. 2019;28(4):205-10. doi: 10.1097/MCD.0000000000000293.
10. Qian Y, Liu J, Yang Y, Chen M, Jin C, Chen P, Lei Y, Pan H, Dong M. Paternal Low-Level Mosaicism-Caused *SATB2*-Associated Syndrome. *Front Genet*. 2019;10:630. doi: 10.3389/fgene.2019.
11. Hee Chung E, Chou J, Brown KA. Neurodevelopmental outcomes of preterm infants: a recent literature review. *Transl Pediatr*. 2020;9(Suppl 1):S3-S8. doi: 10.21037/tp.2019.09.10.
12. Yamada M, Uehara T, Suzuki H, Takenouchi T, Yoshihashi H, Suzumura H, Mizuno S, Kosaki K. *SATB2*-associated syndrome in patients from Japan: Linguistic profiles. *Am J Med Genet A*. 2019;179(6):896-9. doi: 10.1002/ajmg.a.61114.